

GAMBARAN MORFOLOGI ERITROSIT PADA PEKERJA BENGKEL MOTOR YANG SERING TERPAPAR LB3(Limbah Bahan Bakar Beracun)

by Zainul Arifin

Submission date: 10-Mar-2022 09:36AM (UTC+0500)

Submission ID: 1780814254

File name: JURNAL_SEP_2020.pdf (631.7K)

Word count: 3123

Character count: 19534

GAMBARAN MORFOLOGI ERITROSIT PADA PEKERJA BENGKEL MOTOR YANG SERING TERPAPAR LB3(Limbah Bahan Bakar Beracun)

Ilva Ainurrozaq¹ M Zainul Arifin² Anita Rahmawati³

¹²³STIKes Insan Cendekia Medika Jombang

¹email : ilva17209@gmail.com ²email: M.zainularif17@gmail.com ³email : Anitarahmawati15ugm@gmail.com

ABSTRAK

Pendahuluan : Pesatnya pembangunan dalam dunia transportasi ternyata sangat berakibat adanya peningkatan kendaraan bermotor yang sangat tinggi sehingga pencemaran udara di kota besar yang semakin terasa. Terutama pada dunia pekerja bengkel yang semakin pesat perkembangan alat transportasi yang ada di dunia. Disamping karbonmonoksida pencemaran dapat berupa partikel (debu, aerosol, Pb) dan bentuk gas (CO, NOx, Sox, H2S, hidrokarbon). Mereka bekerja di indsutri perakitan, komponen, bengkel. Orang yang dalam pekerjaan sehari-hari selalu berhubungan dengan asap kendaraan seperti mekanik bengkel motor akan mendapat paparan emisi kendaraan jauh lebih banyak dari orang yang tidak berhubungan dengan asap kendaraan dalam pekerjaannya. **Tujuan** : Penelitian ini untuk mengetahui gambaran morfologi eritrosit yang sering terpapar LB3 (Limbah Bahan Bakar Beracun). **Metode penelitian** : yang digunakan untuk mencari dan menganalisa jurnal adalah PICOS, dengan menggunakan sumber jurnal nasional dan internasional dari berbagai database dan menentukan kriteria inklusi dan eksklusi. *Literature review* ini dengan menelaah 5 jurnal yang sesuai dengan topik gambaran morfologi eritrosit pada pekerja bengkel motor yang sering terpapar LB3 (Limbah Bahan Bakar Beracun). **Hasil** : dari hasil yang terdapat dari 5 jurnal menunjukkan bahwa morfologi eritrosit tidak normal. **Kesimpulan** : kelainan morfologi eritrosit sering terjadi akibat paparan asap kendaraan bermotor. **Saran**: bagi peneliti selanjutnya agar lebih mendalam lagi untuk mengetahui gambaran morfologi eritrosit yang sering terpapar LB3(Limbah Bahan Bakar Beracun).

Kata Kunci : morfologi eritrosit, pekerja bengkel, LB3(Limbah Bahan Bakar Beracun)

The Morphological Overview of the Exposed LB3 (Toxic Fuel Waste) Dirty Mechanic

ABSTRACT

Introduction : the rapid development of vehicles increases the number of motorized vehicles highly, so the air pollution of big cities is strongly felt, especially for the world of the mechanical engineer sector. Alongside the carbon monoxide, pollution can be found in the form of particles (dust, aerosol, Pb) and gasses (CO, NOx, Sox, H2S, hydrocarbon). The mechanics are working in the assembly industry, components, and garage. The workers were also contacted with vehicle gasses, for instance, a mechanic will be exposed to higher vehicle emissions than they do not. **The aim** of this literature review is to determine the morphological overview of the erythrocyte which was exposed by LB3 (Toxic Fuel Waste). **The method** applied to determine and analyze the journals was PICOS, which the journals were from national and international databases, which specified the inclusion and exclusion category. This literature review investigated five journals, which were related to the topic of the morphological overview of the erythrocyte that was exposed by LB3 (Toxic Fuel Waste). **The result** of the analyzing of five journals showed that the erythrocyte morphology was not normal. **To conclude**, the abnormalities of erythrocyte were often occurred due to the exposure of the vehicle. **Suggestion**: for furternresearchers togo deeper into the picture of erythrocyte morphology (of the Exposed LB3 (Toxic Fuel Waste)

Keyword: *Erythrochite Morpologh, Mechanical enginer, LB3 (Toxic Fuel Waste)*

PENDAHULUAN

Pesatnya dunia pembangunan di Indonesia dalam transportasi ternyata sangat berakibat adanya peningkatan angkutan kendaraan yang berpulsi atau motor semakin tinggi. Terutama pada dunia pekerja bengkel yang semakin pesat perkembangan alat transportasi yang ada di dunia. Disamping karbonmonoksida pencemaran dapat berupa komponen (aerosol, Pb, debu) dan bentuk gas (CO, Sox, NOx, Hydrogen sulfide, hidrokarbon), untuk yang sangat berbahaya yaitu timbal. Pada senyawa ini selalu ada pada bahaya adalah timbal (Ratnani, 2008)

Di Indonesia, sektor otomotif telah menyerap tenaga kerja hingga 1,3 juta orang. Mereka bekerja di industri perakitan, komponen, bengkel. Seseorang yang memiliki pekerjaan sehari-hari terpapar langsung dengan asap kendaraan seperti halnya juru parkir, pekerja mekanik bengkel motor maka akan lebih mendapat paparan emisi gas yang banyak daripada orang yang tidak berhubungan dengan pekerjaan tersebut (Mahardika, p.G., & Restadiamawati, R. 2012).

Menurut (WHO) World Health Organization pada setiap tahunnya sekitar 3 juta orang yang meninggal akibat penyakit disebabkan oleh pencemaran paparan udara dari asap kendaraan atau 5% dari 55 juta orang yang meninggal setiap tahun di dunia (Rosnita, 2015). Sebuah studi di Surabaya Jawa Timur mengatakan bahwa mengalami kenaikan pesat pada tiap pertahunnya, dengan catatan pada awal tahun 2012 hingga 2013 mengalami peningkatan sebesar 5,27% sehingga mengalami pencemaran udara di setiap tahunnya (SETDIJEN Perhubungan Darat Jawa Timur, 2014)

Timbal atau zat toksik dari asap kendaraan bermotor masuk ke dalam tubuh dari asap

kendaraan bermotor masuk ke dalam tubuh tidak biasa masuk ke dalam porphobilinogen, dan besi tidak dapat memasuki siklus protoporphyrin (EP) yang di gantikan menjadi zinc protoporphyrin (ZPP) menjadi meningkat dan pembentukan heme menurun. Adanya kondisi anemia meningkatkan kecepatan penyerapan logam divalent lainnya. Terutama dari zat toksik lainnya dari asap kendaraan motor sehingga dapat mengakibatkan kejadian keracunan seperti zat toksik timbal peningkatan kadar timbal dan zat toksik lainnya akibat paparan asap kendaraan akan mengendap ke dalam tubuh darah dan dapat mengganggu eritropoiesis dengan menghambat sintesis protoporphyrin dan dapat mengganggu absorpsi besi yang menyebabkan anemia semakin tinggi. Hal ini menyebabkan kondisi anemia berat dan adanya kelainan morfologi eritrosit karena terganggunya proses eritropoiesis dan adanya kelainan tertentu yang ditandai dengan morfologi eritrosit yang tidak normal (Bebi, 2014).

Menurut permasalahan yang sudah dijabarkan tersebut dapat dirumuskan permasalahan yaitu sebagai berikut : "Bagaimana gambaran Morfologi eritrosit pada pekerja bengkel motor yang sering terpapar LB3 (Limbah Bahan Bakar Beracun)?" Tujuan Penelitian ini yaitu untuk mengetahui gambaran morfologi eritrosit sesuai peneliti terdahulu. Manfaat penelitian tidak lain adalah untuk memberitahukan pada khalayak dan di bidang hematologi mengenai gambaran morfologi eritrosit pada pekerja bengkel motor, sehingga masyarakat bisa mengetahui resiko yang akan dialami apabila tidak bisa mengontrol anemia, dan upaya untuk menerapkan hidup sehat.

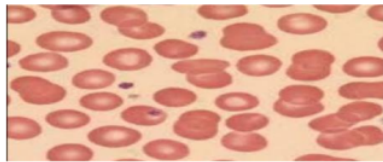
Kajian Literatur

Darah pada tubuh manusia memiliki manfaat sangat penting bertujuan untuk transportasi oksigen dan zat-zat yang dibutuhkan

oleh tubuh. Darah sendiri memiliki warna merah yang merupakan protein pada pernafasan mengandung zat besi. Dalam darah juga terdapat kandungan seperti protein, mineral, air, dan garam, ada beberapa sel darah, yaitu sebagai berikut, sel darah merah (Eritrosit), keping darah (Trombosit), sel darah putih (Leukosit) (EndroAndriyanto,2011).

Sel darah merah (Eritrosit)

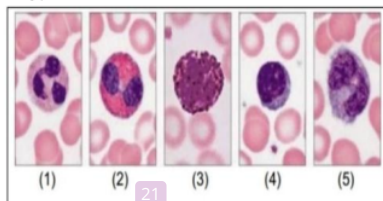
Eritrosit tidak ada warna, memiliki inti, dapat bergerak secara amoeboid dan dapat menembus dinding kapiler/diapedesis. Jumlah normal 4×10^9 hingga 11×10^9 sel leukosit dalam satu liter darah manusia dewasa yang sehat atau sekitar 700 – 25000 sel per tetes (Harahadap, 2008).



Gambar 1. Eritrosit normal

Sel darah putih (leukosit)

Leukosit atau sel darah putih fungsinya sebagai mempertahankan tubuh dari serangan penyakit yang berkaitan dengan system imun. Bakteri atau penyakit yang masuk ke dalam jaringan akan di makan oleh sel darah putih. Sel darah putih di produksi di kelenjar limfe dan di dalam limfe.

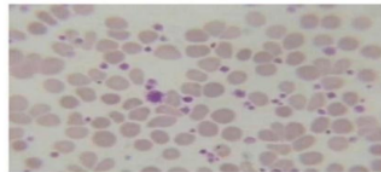


Gambar 2. Sel darah putih (Leukosit)

Keping Darah (Trombosit)

Trombosit merupakan sel pada sumsum tulang belakang yang memiliki ukuran paling besar, trombosit merupakan fragmentasi sitoplasma megakariosit.

Megakariosit matang dapat di tandai dengan proses besarnya volume dan replikasi endomitotik.Selanjutnya menjadi trombosit di bebaskan dan pada pembentukan ini adalah menggunakan granular, yang terdapat pada sumsum tulang. Produksi trombosit meningkat 7-8 kali. Trombosit baru biasanya di bentuk berukuran lebih besar dan memiliki kemampuan hemostasis yang lebih baik dari pada trombosit tua yang ada di dalam sirkulasi (wiarto, 2014).



Gambar 3. Trombosit

Pekerja Bengkel

Pekerja bengkel motor adalah suatu profesi yang tidak mudah bagi kalangan masyarakat. Profesi sebagai juru bengkel motor ada berbagai tugas pada pekerja bengkel seperti kepala bengkel, mekanik, bagian onderdil dan gudang, admin atau kasir pada permintaan ini yang di bahas adalah pada mekanik pekerja bengkel yang bertugas untuk mengecek motor tersebut, seperti mengganti oli dan lain lain. Pekerja mekanik bengkel motor ini memiliki beberapa perlengkapan utama yaitu pakaian seragam, topi atau pelindung. Dalam kesehariannya pekerja bengkel ini bekerja hingga 8 jam per hari, hal ini yang dapat mengindikasikan bahwa pekerja bengkel motor ini resiko terpapar oleh asap kendaraan bermotor dalam kesehariannya cukup tinggi sehingga secara mikroskopis menimbulkan adanya kelainan morfologi eritrosit (Indah, 2015).

Pencemaran Udara

Pencemaran udara merupakan faktor yang paling penting dalam hidup dan kehidupan. Namun pada era modern ini sejalan beriringnya waktu perkembangan pada pusat-pusat industri, terutama pada

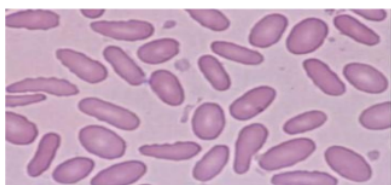
2
kendaraan bermotor, serta berkembangnya transportasi maka kualitas udara mengalami perubahan yang disebabkan oleh pencemaran udara, atau berubahnya udara dalam kondisi keadaan normal; yaitu masuknya zat pencemar (Berbentuk gas dan partikel kecil / aerosol) kedalam udara dalam jumlah tertentu untuk jangka waktu yang cukup lama, sehingga dapat mengganggu kehidupan hewan, tumbuhan, dan manusia (BPLH DKI Jakarta, 2013).

18
Kelainan Sel darah merah

Sel darah merah mempunyai bentuk yang diperoleh dari hormon eritropoetin dan glikoprotein yang berasal bagian dari ginjal yaitu organya. Sel darah merah bereplikasi atau bersikulasi dalam tubuh dapat mengalami perubahan. Apabila kuantitas sel darah merah meningkat maka disebut polisitemia. Maka dari itu sebaliknya jika sel darah merah berkurang maka disebut anemia (Mehta, 2005). Wirawan (2011) menyebutkan kelainan bentuk eritrosit (Shape)

Ovalosit

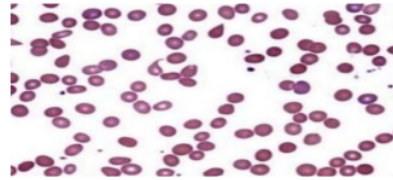
Ovalosit terbentuk selanjong bentuk ini harus di bedakan dari makrovalosit yang di dapatkan dari anemia megaloblastik dengan eritrosit yang berukuran besar dan oval. Pada keadaan normal ovalosit dapat dijumpai dengan jumlah sedikit pada darah tepi.



Gambar 4. Ovalosit atau Eliptosit

Poikilositosis

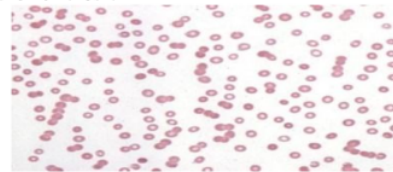
Poikilositosis merupakan eritrosit yang sangat beragam dalam suatu sedian apusan darah tepi. Pada keadaan ini sangat banyak di jumpai pada anemia berat.



Gambar 5. Poikilositosis

Rouleaux

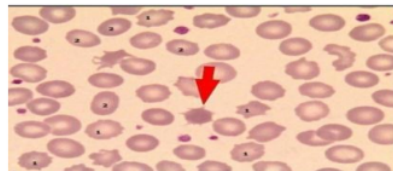
Reulox memiliki bentuk eritrosit yang autoaglutinasi nya pada keadaan yang menggumpal dan reulax ini tersusun dari 3-5 eritrosit



Gambar 6. Rouleaux

Akantosit

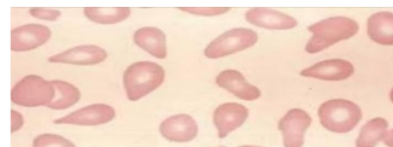
Sel ini tepi eritrositnya mempunyai tonjolan tonjolan yang berupa duri, sel ini juga dijumpai pada metabolisme fosfolipid.



Gambar 7. Akantosit

Tear drop cells

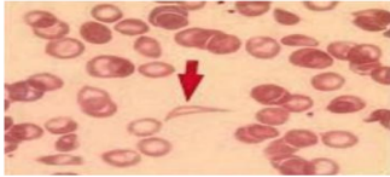
Eritrosit pada bentuk tetesan air mata ini dapat di jumpai pada penderita fibrosis sumsum tulang dan dapat juga di jumpai pada anameia , salah satunya seperti anemia hemolitik, thalassemia mayor, anemia megabolistik



Gambar 8. Tear dro cells

Sel sabit atau sickle cell

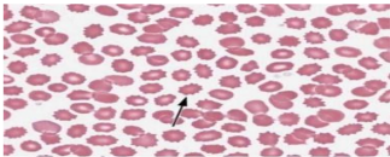
Eritrosit berbentuk sabit ini terjadi pada proses reaksi transfusi , dan anemia hemolitik serta pada sel sabit heterozigot.



Gambar 9. Sel sabit atau sickle cell

Sel Bur

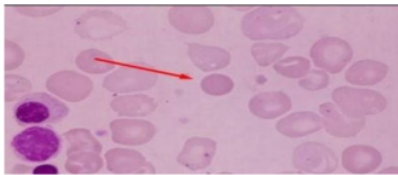
Sel eritrosit ini berukuran kecil atau fragmentosit dengan duri dengan permukaan yang sedikit di jumpai .



Gambar 10. Sel bur

Sperosit

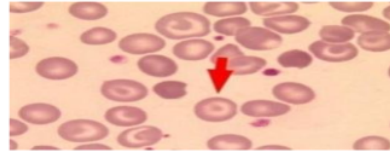
Sperosit ini berbentuk lebih bulat , dan juga lebih tebal dari eritrosit normal. Pada eritrosit ini dapat di jumpai pada hemolitik autoimun, lupus eritematosus sistemik, dan septicemia dan pasca tranfusi.



Gambar 11. Sperosit

Sel target atau leptosit

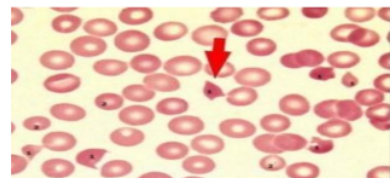
Eritrosit ini memiliki warna di bagian tengah , terdapat pada penderita talashemia, penyakit menahun, anemia defisiensi berat.



Gambar 12. Sel target atau leptosit

Schistosit atau fragmentosit

Sel ini merupakan fragmen eritrosit, terjadi pada kelainan eritrosit pada anemia megabolistik, kelainan katup jantung, pada keadaan ini nuga tampak sebagai sel helm dan luka berat.

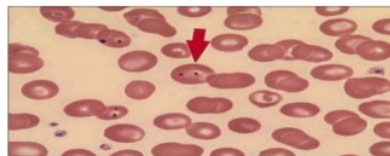


Gambar 13. Schistosit atau fragmentosit

Wirawan (2011) menyebutkan benda-benda inklusi dalam eritrosit sebagai berikut:

Howell Jolly

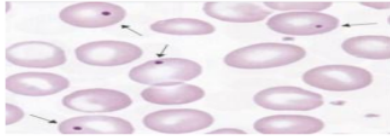
Howell jolly adalah sisa inti dari eritrosit, dengan warna ungu atau biru tua, dengan bentuk bulat. Dapat terjadi pada anemia asam folat, anemia defisiensi besi, anemia pernisiiosa.



Gambar 14. Howell Jolly

Eritrosit berinti

Eritrosit ini di dapatkan pada eritropoesis hiperaktif, neoantus pasca splenektomi, bisa di dapatkan juga pada apusan darah tepi pada penderita anemia berat.



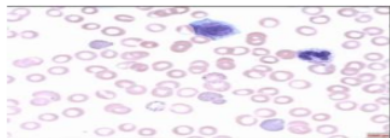
Gambar 15. Eritrosit berinti

Kristal

Biasanya menggunakan pewarnaan brilliant cresyl blue yang tampak berwarna biru dan berbentuk bengkok dan batang lurus.

Basophilic stippling

Terdapat basophilic stippling titik basophil. Di peroleh dari pada saat keadaan keracunan timah hitam (Pb), keadaan infeksi dan unstable hemoglobin.



Gambar 16. Basophilic stippling

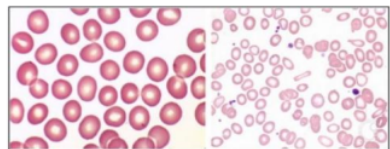
Wirawan (2011) menyebutkan kelainan wara eritrosit sebagai berikut:

Anisokromasia

Anisokromasia menunjukkan perubahan kondisi seperti kekurangan zat besi.

Hipokrom

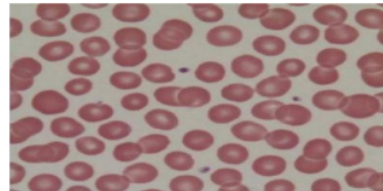
Eritrosit ini terjadi pada saat keadaan kadar hemoglobin menurun. Dapat di jumpai pada anemia sideroblastik, anemia defisiensi besi. Eritrosit ini memiliki warna yang tampak pucat.



Gambar 17. Hipokrom

Polikrom

Eritrosit ini dapat di jumpai pada penderita anemia hemolitik dan hemopoiesis ektrameduler. Eritrosit ini ukurannya lebih besar dan berwarna lebih beri dari eritrosit normal.

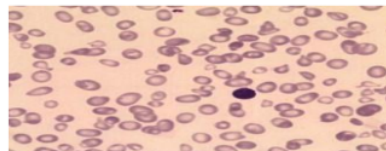


Gambar 18. Polikrom

Wirawan (2011) menyebutkan kelainan ukuran eritrosit sebagai berikut:

Anisositosis

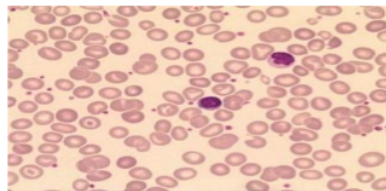
Anisositosis terjadi pada penderita penyakit mielomadisplasia atau anemia yang telah sembuh dari peng obatan, penyakit gizi, anemia mikrositik seperti yang bersamaan dengan penyakit anemia gizi.



Gambar 19. Anisitis

Makrosit

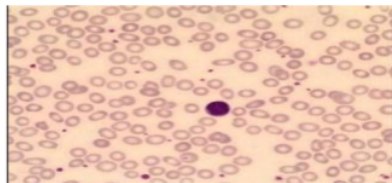
Makrosit merupakan eritrosit yang berukuran lebih dari 8 mikro. Sel ini dapat terjadi pada retikulosis dan penyakit hati.



Gambar 20. Makrosit

Mikrosit

Eritrosit ini berukuran lebih kecil dari eritrosit normal, mempunyai ukuran <6 mikro. Sel ini bisa berasal dari fragmentasi eritrosit normal seperti contoh pada kasus anemia hemolitik.



Gambar 21. Mikrosit

BAHAN DAN METODE PENELITIAN

Langkah Pencarian Literatur

data yang terdefinisi, mekanis yang di control secara pusat pada sebuah organisasi yang terbagi secara formal. data yang di gunakan pada penelitian ini adalah bukan dari penelitian langsung yang di namakan data skunder, akan tetapi di peroleh dari penelitian terdahulu. Pencarian *literature* ini di peroleh dari 2 *database* yakni *Google scholar*, *Directory of open acces journals*.

Strategi yang digunakan untuk mencari jurnal atau artikel menggunakan kerangka kerja PICOS adalah sebagai berikut:

Population/problem adalah populasi atau masalah yang akan di analisis, populasi pada penelitian ini adalah tentang pekerja bengkel yang sering terpapar LB3(Limbah Bahan Bakar Beracun) pada pekerjaannya setiap hari.

Intervention adalah menggunakan kuesioner **Comparison** adalah penatalaksanaan lain yang digunakan sebagai pembandingan, pada penelitian ini tidak ada pembandingan satu sama lain.

Outcome adalah hasil yang diperoleh pada suatu penelitian, hasilnya adalah adanya hubungan faktor jenis morfologi eritrosit

pada pekerja bengkel yang sering terpapar Limbah Bahan Bakar Beracun.

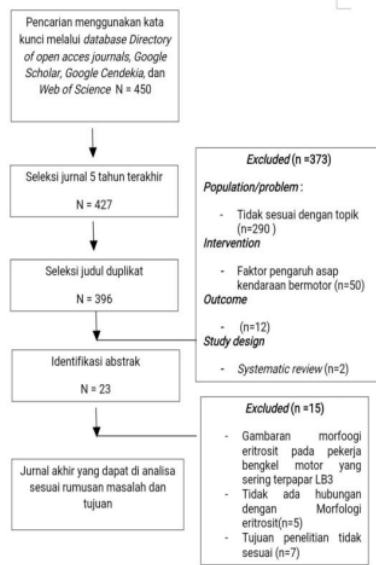
Study design adalah desain penelitian yang digunakan oleh jurnal yang akan di telaah atau di *review*, pada penelitian ini menggunakan desain deskriptif.

Tabel 1. Kriteria inklusi dan kriteria eksklusi dengan format PICOS

Kriteria	Inklusi	Eksklusi
<i>Population/problem</i>	Berhubungan dengan topik penelitian yakni Gambaran morfologi eritrosit pada pekerja bengkel yang sering terpapar Limbah Bahan Bakar Beracun pada pekerjaan sehari hari	Tidak sesuai dengan topik penelitian yakni Gambaran Morfologi eritrosit pada pekerja bengkel yang sering terpapar Limbah Bahan Bakar Beracun pada pekerjaan sehari hari
<i>Intervention</i>	Menggunakan kuesioner	Tidak menggunakan kuesioner
<i>Comparison</i>	Tidak ada faktor pembandingan	Tidak ada faktor pembandingan
<i>Outcome</i>	Adanya hubungan faktor jenis morfologi eritrosit pada pekerja bengkel yang sering terpapar Limbah Bahan Bakar Beracun	Tidak ada hubungan antara morfologi eritrosit pada pekerja bengkel yang sering terpapar Limbah Bahan Bakar Beracun
<i>Study design</i>	Survei deskriptif	<i>Systematic/ literature review</i>
Tahun terbit	Jurnal atau artikel yang terbit setelah tahun 2015	Jurnal atau artikel sebelum 2015
Bahasa	Bahasa Indonesia dan bahasa Inggris	Selain bahasa Indonesia dan bahasa Inggris

Hasil Pencarian dan Seleksi Studi

Berdasarkan dari pencarian literature yang di dapatkan melalui *Google cendekia*, *Directory of open acces* dan *Google scholar*, dengan menggunakan kata kunci morfologi eritrosit, pekerja bengkel, LB3, peneliti telah menemukan 450 jurnal yang sangat sesuai dengan kata kunci, dan di dapatkan 427 jurnal publikasi 2015, selanjutnya di lakukan skrining teks , selanjutnya untuk 23 jurnal yang tersisa jurnal tidak sesuai dengan kriteria eksklusi dan inklusi. Sehingga di dapatkan 5 jurnal yang akan di *review*. Yaitu sebagai berikut:



Gambar 2. Diagram alur *review* jurnal

HASIL PENELITIAN

Hasil penelitian dari 5 jurnal telah di rivew adalah sebagai berikut :

Penelitian Nurdiansyah (2018) dengan judul gambaran morfologi eritrosit pada juru parkir di dapatkan dengan kelainan morfologi eritrosit yang tidak normal dengan presentase 82,7%, dengan rincian bahwa responden >40 tahun yang memiliki eritrosit yang normal adalah sebanyak 4 responden dengan peresentase sebanyak 82,7%.

Penelitian Nurhikma (2018) menunjukkan bahwa gambaran indeks eritrosit pada pekerja bengkel motor yang terpapar polusi disekitar jalan veteran selatan kota Makassar, penelitian ini menunjukkan dalam keadaan normal , banyak kadar hemoglobinya yang masih dalam kendaraan normal , maka pekerjaan bengkel tersebut di dapatkan kekebalan tubuhnya masih stabil .

Penelitian Wahyu Kurniawan (2018) menunjukkan bahwa Hubungan kadar Pb

darah dengan profil darah pada mekanik kendaraan bermotor di kota Pontianak menunjukkan tidak normal.

Penelitian Nadesanigekeyanage, emila sauret (2020) menunjukkan bahwa morfologi eritrosit pada metode invitro pada pekerja yang sering terpapar asap kendaraan bermotor menunjukkan bahwa masih dalam keadaan normal, maka yang di hindari adalah dengan memakai adanya alat pelindung diri.

Penelitian Latifa Hanum (2017) menunjukkan bahwa pekerja yang sering terpapar polutan adalah gambaran eritrositnya atau hemoglobinya lebih tinggi dibandingkan yang tidak terpapar polutan, menunjukkan tidak normal.

PEMBAHASAN

Pada penelitian (Anonymous 2014). Kendaraan bermotor mengandung berbagai macam gas yang dapat menimbulkan gangguan kesehatan, antara lain karbonmonoksida (CO), nitrogen oksida (NOx), hidrokarbon (HC), sulfur oksida (SOx), partikel dan timbal.

Bengkel merupakan tempat atau bangunan ruangan untuk merawat /peliharaan atau perbaikan memodifikasi alat dan mesin, metode dalam penelitian ini menggunakan metode deskriptif , tahap sebelum analiti, setelah analitik dan analitik (Suharsih tahir 2018).

Pada penelitian ini bahwasanya yang mempengaruhi morfologi eritrosit yang tidak normal dapat di pengaruhi dari pila makan yang tidak sehat , kurang mengkonsumsi makanan yang bernutrisi ,istirahat yang kurang , sering begadang, sehingga dapat menimbulkan anemia , anemia sendiri adalah keadaan yang ditandai dengan kulit dan membrane mukosa pucat dan pada tes laboratorium didapatkan hitung hemoglobin, hitung hematokrit dan jumlah eritrosit kurang dari normal.

Pada penelitian ini memiliki kelainan morfologi eritrosit yaitu seperti kelainan warna, bentuk, ukuran untuk warna sendiri memiliki kelainan hipokrom yang memiliki warna tampak pucat berpengaruh dengan hemoglobin, untuk ukurannya berbentuk mikrosit yang merupakan eritrosit berbentuk lebih kecil daripada eritrosit normal, untuk bentuknya memiliki bentuk sperosit yaitu memiliki bentuk lebih kecil bulat dari eritrosit normal.

Penelitian ini menggunakan 15 sampling dengan cara menggunakan *system* sampling random. Dalam hal ini MCV rendah (7%), MCV normal (73%), MCV tinggi (20%) MCH rendah (7%) , MCH normal (86%), MCH tinggi (7%) MCHC rendah (0%), MCHC normal (100%), MCHC tinggi (0%) .

Penelitian ini mendapatkan hasil penelitian yang tidak normal di sebabkan terjadinya paparan dari emisi kendaraan atau bengkel motor.

SIMPULAN DAN SARAN

Simpulan

Berdasarkan hasil penelitian pada jurnal gambaran morfologi eritrosit pada pekerja bengkel motor yang sering terpapar Limbah Bahan Bakar dan Beracun kelainan morfologi eritrosit yaitu seperti kelainan memiliki warna hipokrom warnanya pucat berpengaruh pada hemoglobin, ukuran berbentuk mikrosit berbentuk lebih kecil daripada eritrosit normal, sehingga di nyatakan tidak normal.

Saran

Bagi masyarakat dan pekerja

Dengan ini diharapkan pekerja yang sering terpapar LB3(Limbah Bahan Berbahaya dan Beracun),khususnya pekerja bengkel untuk lebih peduli terhadap kesehatannya dengan memakai APD (Alat Pelindung Diri) saat bekerja berkaitan dengan sering terpapar paparan

LB3 (Limbah Bahan Bakar Beracun) bagi kesehatan.

Bagi Peneliti Selanjutnya

Agar lebih mendalam lagi untuk mengetahui Gambaran morfologi eritrosit pada pekerja bengkel motor yang sering terpapar LB3(Limbah Bahan Bakar Beracun).

KEPUSTAKAAN

- Anonymous, (2014). *Pencemaran udara akibat terpaparnya polusi kendaraan bermotor*
- Bebi, (2014). *Hubungan antara keracunan timbal dengan anemia defisiensi besi*
- BPLKH DKI Jakarta, (2013). *J.Manusia dan lingkungan vol.23 No.2 Juli 2016* hal. 169-178
- Bain, (2015). *Penentuan kriteria penilaian jumlah trombosit pada pemeriksaan apusan darah tepi*
- Darda (2014). *Puslitbang Biologi LPI Emisi gas buang kendaraan bermotor Vol.01 No.03 November 2014*
- Haryani, (2014), *hematologi eritrosit trombosit dan interpretasi data*
- Harahadap, (2014). *Pengertian eritrosit beserta fungsi-fungsinya*
- Indah, (2015). *Pemberdayaan usaha kecil bengkel mobil dan motor*
- Kurnia, (2019). *Identifikasi modifikasi pemakaian alat pelindung diri pada pekerjaan suttletock di kawasan arjosari kecamatan blimbing kota malang.*
- Kiawari, (2014). *Perbandingan sel darah merah dan sel darah putih.*
- Mahardika P.g & restadiamawati, R, (2012). *Pengaruh paparan emisi kendaraan bermotor terhadap*

frekuensi pembentukan mikronukleus di mukosa rongga mulut pada mekanik bengkel montor (Doctoral disrtation).

9

Ratnani, R.D. (2008). *Teknik pengendalian pencemaran udara yang di akibatkan ooleh partikel. Semarang: jurusan teknik kimia universitas wahid hasyim*

Setdijen perhubungan darat jawa timur, (2014), *jurnal penelitian transportasi darat*

Siregar, (2005). *uji kandungan timbal (Pb) dalam daun dan tanaman.*

Suryono, (2014), *tingkat kesiapan kota Surakarta tentang kenyamanan bersepeda*

GAMBARAN MORFOLOGI ERITROSIT PADA PEKERJA BENGKEL MOTOR YANG SERING TERPAPAR LB3(Limbah Bahan Bakar Beracun)

ORIGINALITY REPORT

15%

SIMILARITY INDEX

14%

INTERNET SOURCES

2%

PUBLICATIONS

6%

STUDENT PAPERS

PRIMARY SOURCES

1	Submitted to Forum Perpustakaan Perguruan Tinggi Indonesia Jawa Timur Student Paper	2%
2	Submitted to IAIN Pekalongan Student Paper	1%
3	repository.poltekkes-kdi.ac.id Internet Source	1%
4	nondellasafitri.blogspot.com Internet Source	1%
5	repository.stikesdrsoebandi.ac.id Internet Source	1%
6	Submitted to Universitas Muhammadiyah Sidoarjo Student Paper	1%
7	www.ejurnal-analiskesehatan.web.id Internet Source	1%
8	mediaindonesia.com Internet Source	1%

9	edoc.pub Internet Source	1 %
10	as-wait.icu Internet Source	1 %
11	Submitted to Universitas Airlangga Student Paper	1 %
12	www.industry.co.id Internet Source	1 %
13	fazashine07.wordpress.com Internet Source	<1 %
14	Submitted to Universiti Selangor Student Paper	<1 %
15	you-gonever.icu Internet Source	<1 %
16	repositorio.ug.edu.ec Internet Source	<1 %
17	jurnal.lppm.unsoed.ac.id Internet Source	<1 %
18	summer-absolutely.icu Internet Source	<1 %
19	capc.md Internet Source	<1 %
20	repositorii.urindo.ac.id Internet Source	<1 %

21	sciencebooth.com Internet Source	<1 %
22	www.strokebethesda.com Internet Source	<1 %
23	repository.usd.ac.id Internet Source	<1 %
24	abudaud2010.blogspot.com Internet Source	<1 %

Exclude quotes Off

Exclude matches Off

Exclude bibliography Off

GAMBARAN MORFOLOGI ERITROSIT PADA PEKERJA BENGKEL MOTOR YANG SERING TERPAPAR LB3(Limbah Bahan Bakar Beracun)

GRADEMARK REPORT

FINAL GRADE

/0

GENERAL COMMENTS

Instructor

PAGE 1

PAGE 2

PAGE 3

PAGE 4

PAGE 5

PAGE 6

PAGE 7

PAGE 8

PAGE 9

PAGE 10
